

Investigasi Outbreak Penyakit Jembrana Di Desa Hang Tuah, Kecamatan Perhentian Raja, Kabupaten Kampar, Provinsi Riau Tahun 2017

Guswandi^{1*}, Nugroho D K²

¹Medik Veteriner Puskeswan Perhentian Raja, Kabupaten Kampar

²Medik Veteriner Muda, Direktorat Kesehatan Hewan Kementerian Pertanian

*Corresponding author's email: guswandi.ewon@gmail.com

Kata kunci: Rabies, Kelurahan Titian Antui.

PENDAHULUAN

Penyakit Jembrana di Provinsi Riau pertama kali terdeteksi pada tahun 2013 dan sampai akhir tahun 2016 penyakit ini telah menyebar di seluruh kabupaten yang ada di Provinsi Riau. Penyakit Jembrana merupakan penyakit viral yang bersifat menular pada sapi Bali, ditandai dengan demam tinggi, peradangan selaput lendir mulut (stomatitis), pembesaran kelenjar limfe preskapularis, prefemoralis dan parotid, terkadang disertai keringat darah (*blood sweating*), mencret sering disertai darah dalam tinja terjadi pada beberapa hari setelah hewan demam dan atau menjelang kematian.. Kerugian ekonomi yang diakibatkan penyakit Jembrana cukup bisa mencapai 100% dan dapat mempengaruhi lalu lintas ternak antar pulau.

Penyakit Jembrana disebabkan oleh Retrovirus anggota group Lentivirus yang unik dan disebut *Jembrana Disease Virus* (JDV). Penyakit Jembrana menyerang sistem kekebalan tubuh. Penularan secara mekanis dapat terjadi melalui insekta penghisap darah, seperti lalat *Tabanus rubidus*. Secara eksperimental, penyakit Jembrana dapat ditularkan melalui oral, lubang hidung, konjungtiva mata dan semen. Diagnosa banding untuk penyakit ini adalah Diare Ganas pada sapi (*Bovine Viral Diarrhea/BVD*), penyakit Ngorok (*Septicemia epizooticae/SE*) dan penyakit Ingus (*Malignant Catarrhal Fever/MCF*). Pemeriksaan laboratoris, sangat diperlukan untuk membedakan penyakit-penyakit tersebut.

Kegiatan penyidikan penyakit yang diduga terinfeksi penyakit jembrana di Desa Hang Tuah, Kecamatan Perhentian Raja, Kabupaten Kampar, Provinsi Riau ini dilakukan dalam rangka investigasi lapangan berdasarkan laporan Peternak (Bapak Sarniman)

Tujuan kegiatan adalah melakukan penyidikan kejadian kematian sapi, pengumpulan data epidemiologis dan mengetahui sebab, faktor resiko dan pola penyebaran penyakit dan memberikan saran tindakan pencegahan serta pengendalian penyakit yang menyebabkan kematian sapi yang diduga disebabkan oleh

penyakit Jembrana di Desa Hang Tuah, Kecamatan Perhentian Raja, Kabupaten Kampar, Provinsi Riau pada bulan Desember 2017.

MATERI DAN METODE

Penyidikan kematian sapi dilaksanakan di Desa Hang Tuah Kecamatan Perhentian Raja Kabupaten Kampar, pada hari Rabu, 28 Desember 2017 sampai 10 Januari 2018 oleh tim investigasi sebanyak 7 orang. Alat dan bahan yang digunakan pada investigasi antara lain: GPS, peta desa, kuesioner, alat tulis, kendaraan bermotor. Informasi dan data-data lapangan diperoleh berdasarkan hasil pengamatan lapangan dan wawancara dengan Kepala Desa Hang Tuah, peternak, petugas medik lapangan, petugas penyuluh lapangan, dan petugas inseminator desa tersebut. Analisa data dilakukan secara deskriptif dan analitik sederhana, pembuatan kurva epidemik dan perhitungan besaran epidemiologis. Definisi kasus yang ditetapkan adalah penyakit pada sapi bali yang ditandai dengan demam tinggi, anorexia, pembengkakan limfoglandula prescapularis dan atau prefemoralis atau keluar keringat darah dan atau kematian dari tanggal 27 Desember 2017 sampai 10 Januari 2018 di Desa Hang Tuah Kecamatan Perhentian Raja Kabupaten Kampar Provinsi Riau.

HASIL DAN PEMBAHASAN

Kronologi Kejadian Kematian Penyakit.

Informasi awal kematian sapi bulan Desember 2017 di Desa Hang Tuah, dilaporkan oleh Pak Sarniman pada tanggal 27 Desember 2017 kepada Petugas Pengawas Ternak Bibit Kec.Perhentian Raja, bahwa sapi nya sakit, dengan tanda tidak mau makan, keluar air liur yang berlebihan, demam, bengkak di daerah paha, bahu dan pipi serta keluar keringat seperti berdarah.. Saat petugas datang, sapi sudah ambruk dan sekarat. Akhirnya Peternak memutuskan untuk memotong dan menjual kepada Toke/pedagang. Malam nya Pak Sarniman menelpon Dokter Hewan Puskeswan agar dapat melihat kondisi sapi yang tersisa di kandang

Dokter Hewan Puskeswan datang tanggal

28 Desember 2017 ditemukan 1 ekor sapi yang sakit dengan gejala sapi kurus,hipersalivasi, tidak mau makan, Stomatitis,demam 41° C, kebengkakan pada kelenjar Parotis, Pre Scapularis dan Pre Femoralis. Petugas memberi pengobatan Analgetik Antipiretik Antispamodik (Sulpidon®), Antibiotik (Oxytral LA®) dan Roburantia (Biodin®). Terhadap sapi lainnya yang tidak menunjukkan gejala sakit diputuskan untuk di Vaksinasi Jembrana. Petugas juga memberikan Desinfektan untuk disemprotkan ke area sekitar kandang serta melakukan KIE (Komunikasi,Informasi dan Edukasi). Menurut keterangan Pak Sarniman bahwa sapi-sapi tersebut awalnya berjumlah 11 ekor (10 ekor Bali dan 1 ekor PO). 8 ekor Bali dan 1 ekor PO dibeli dari Pak Zainal Rumbai yang berasal dari Plangki Sumatera Barat tanggal 25 Oktober 2017 dan 1 ekor Bali lagi milik Pak Khairul sisa stok Idul Adha 2017 yang berasal dari Rokan Hulu dan 1 ekor bali lainnya di beli dari pak Sutris Kulim. Dari tetangga pak Sarniman yaitu Pak Kirno diperoleh keterangan bahwa tempat Pak Sarniman sering dijadikan tempat transit oleh Pedagang (Pak Zainal Rumbai) saat membawa sapi-sapi baru dari Sumatera Barat sebelum di edarkan ke peternak di sekitar Desa HangTuah, Transit terakhir seminggu sebelum kejadian sakitnya sapi Pak Sarniman, dimana pada saat itu ada sekitar 16 ekor sapi (2 mobil) yang transit dan 1 ekor diantaranya mengalami sakit dan akhirnya di bawa ke pekanbaru oleh pedagang untuk di potong. Tanggal 29 Desember 2017 pagi , Pak Sarniman menelpon Dokter hewan melaporkan sapi yang sakit kemarin mati. Sapi yang mati kemudian dibuka organ dalamnya, terlihat adanya perubahan pada hati yang berubah warna kehijauan dan bengkak serta bintik-bintik merah pada usus dan jantung.. Organ Limpa dikirim sampelnya ke Balai Veteriner Bukittinggi dan Laboratorium Veteriner dan Klinik hewan Propinsi Riau. Dari hasil sampel yang di kirim ke BVet Bukittinggi di dapat hasil pemeriksaan PCR Positif Jembrana.

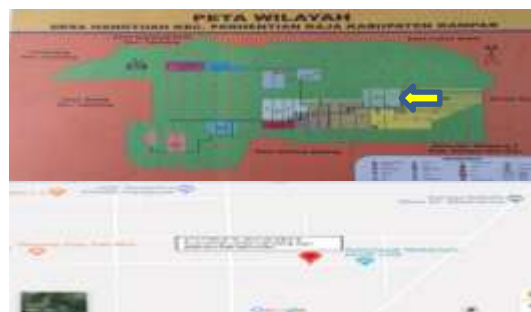

Gambar 1. Hasil Pemeriksaan Jembrana Balai Veteriner Bukittinggi

Berdasarkan Pedoman Pengendalian dan Penanggulangan Penyakit Jembrana (2015), tanda-tanda klinis penyakit jembrana adalah demam tinggi, kebengkakan kelenjar limfe dan mencret

yang sering bercampur darah, hypersalivasi, erosi selaput lendir mulut dan bawah lidah, bercak-bercak darah pada kulit (keringat darah) serta keputihan pada selaput lendir mulut, mata maupun alat kelamin.. Dari pedoman tersebut ditetapkan definisi kasus penyakit jembrana pada penyidikan ini yaitu penyakit pada sapi bali yang ditandai dengan demam tinggi, anorexia, pembengkakan limfoglandula prescapularis dan atau prefemoralis atau keluar keringat darah dan atau kematian dalam waktu 27 Desember 2017 sampai 10 Januari 2018 di Desa Hang Tuah. Dilihat dari kronologis kejadian kasus diatas, diketahui bahwa seluruh sapi yang mati menunjukkan tanda klinis yang sesuai dengan tanda definisi kasus penyakit jembrana yang telah ditetapkan.

Perubahan patologi anatomis yang terlihat yaitu perdarahan organ dalam dan titik-titik merah (*ptechie*) pada usus dan jantung. sesuai dengan perubahan patologi anatomi kasus penyakit jembrana menurut Pedoman Pengendalian dan Penanggulanagn Penyakit Jembrana (2015) sehingga disimpulkan bahwa kematian sapi bali tersebut disebabkan oleh Penyakit Jembrana.



Gambar 2. Peta Wilayah Desa Hang Tuah Kecamatan Perhentian Raja Kabupaten Kampar dan Titik koordinat kandang ternak sapi Pak Sarniman

Dari peta diatas terlihat bahwa Desa Hang Tuah merupakan desa terluar dari beberapa desa lainnya dan terletak dipinggir jalan lintas kabupaten. Desa ini dilewati jalan lintas desa yang merupakan jalan utama untuk menuju jalan lintas kabupaten.

Tabel 1. Data Sapi yang Diduga Terinfeksi Penyakit Jembrana di Desa Hang Tuah

No	Tanggal Kematian	Mati	Sakit	Ket.
1	27 Desember 2017	1	1	
2	28 Desember 2017	0	1	diobati
3	29 Desember 2017	1	0	

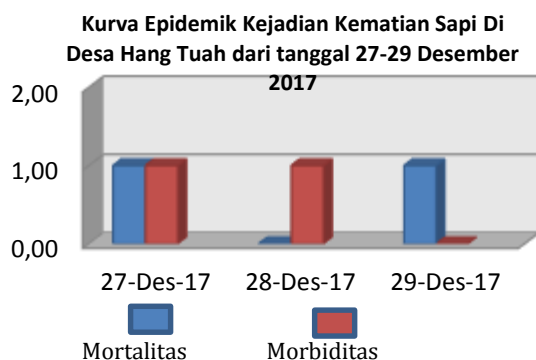
Dari data epidemiologis yang dikumpulkan saat investigasi di lapangan, telah dihitung besaran epidemiologis kasus kematian sapi bali per peternak seperti tersaji pada tabel 2 berikut.

Tabel 2. Besaran Epidemiologis Kasus Kematian Sapi Bali

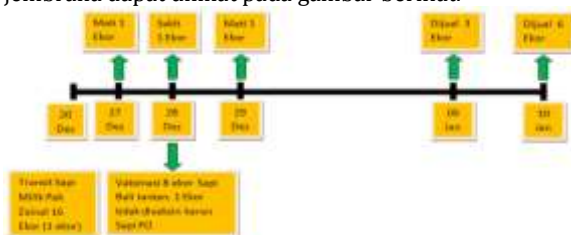
Tanggal	Mortalitas	Morbiditas	CFR
27-12-2017	9,09%	18,1%	50%
28-12-2017	9,09%	9,09%	50%
29-12-2017	18,1%	18,1%	100%

Dari tabel tersebut di atas diketahui angka mortalitas berkisar antara 9,09% sampai 18,1% dengan rata-rata 12,09%. Dari angka ini disimpulkan bahwa penyakit yang menyebabkan kematian sapi Desa Hang Tuah patogenitasnya tidak terlalu tinggi. Angka morbiditas berkisar antara 9,09% sampai 18,1% dengan rata-rata 15,09%. Angka morbiditas tersebut mengindikasikan bahwa tingkat virulensi penyakit tersebut juga tidak terlalu tinggi. Sedangkan case fatality rate berkisar antara 50% sampai 100% dengan rata-rata 66,66%. Hal ini menunjukkan bahwa tingkat infeksius penyakit ini tinggi. Besaran epidemiologis kejadian kasus penyakit jembrana dari tanggal 27 Desember 2017 sampai 10 Januari 2018 diatas adalah: mortalitas 12,09%, morbiditas 15,09% dan case fatality rate 66,66%. Perkembangan penyakit selanjutnya tidak bisa dipantau karena sapi yang lain telah dijual keluar daerah oleh peternak.

Berdasarkan informasi mengenai kejadian kasus penyakit jembrana yang diperoleh dari peternak dan petugas, dapat digambar kurva epidemik dibawah ini.



Gambar 3 Gambaran perjalanan kejadian penyakit jembrana dapat dilihat pada gambar berikut.



Gambar 4 Timeline Kejadian Kasus Penyakit Jembrana di Desa Hang Tuah

Dari gambaran diatas diketahui bahwa

kasus penyakit jembrana di peternakan Pak Sarniman setelah adanya transit sapi sakit milik Pedagang Pak Zainal Rumbai. Kasus di peternakan berhenti karena Pak Sarniman menjual seluruh sapi yang dimilikinya... Peternak di Desa Hang Tuah membeli ternak dari blantik yang rutin mendatangi lokasi peternakan untuk menawarkan sapi yang dibawanya ataupun membeli sapi yang ingin dijual oleh peternak.

Dari hasil investigasi, pengamatan lingkungan desa dan lingkungan sekitar peternakan, dapat diidentifikasi beberapa faktor resiko sebagai sumber penularan dan penyebaran penyakit Jembrana di Desa Hang Tuah, antara lain:

1. Letak geografis Desa Hang Tuah yang berada di pinggir jalan lintas kabupaten dan jalan lintas antar desa.
2. Pergerakan ternak yang tidak terawasi oleh petugas kesehatan hewan.
3. Kurangnya pengetahuan dan pemahaman peternak dan petugas tentang penyakit Jembrana,
4. Kondisi lingkungan desa yang setiap setelah hujan akan terbentuk genangan air.

Tindakan pencegahan dan pengendalian yang telah dilakukan Petugas adalah dengan melakukan pemberian multivitamin dan vaksinasi .

KESIMPULAN

Dari penyidikan yang dilakukan, dapat disimpulkan hal-hal sebagai berikut :

1. Data dan besaran epidemiologis kasus penyakit jembrana di Desa Hang Tuah dari 27 desember 2017 sampai 10 Januari 2018 per peternak adalah: mortalitas 12,09%, morbiditas 15,09% dan case fatality rate 66,66%
2. Penyebab kematian sapi bali di Desa Hang Tuah, Kecamatan Perhentian Raja, Kabupaten Kampar, Provinsi Riau dari tanggal 27 Desember 2017 sampai 10 Januari 2018 disebabkan oleh penyakit Jembrana.
3. Faktor resiko penularan dan penyebaran penyakit jembrana yang dapat diidentifikasi adalah : letak geografis Desa sebagai daerah lintas; pola pemeliharaan sapi kombinasi budidaya dan penggemukan; pergerakan (lalu lintas) ternak yang tidak terawasi; kurangnya pemahaman peternak dan petugas tentang penyakit jembrana dan pentingnya biosekuriti; dan kondisi lingkungan desa yang becek setelah hujan.

SARAN

Untuk mencegah terjadinya wabah penyakit jembrana berulang di Desa Hang Tuah Kecamatan Perhentian Raja Kabupaten Kampar,

maka disarankan hal-hal sebagai berikut:

1. Memperketat pengawasan lalu lintas ternak
2. Melakukan vaksinasi Jembrana
3. Meningkatkan pengetahuan peternak melalui kegiatan komunikasi, informasi dan edukasi
4. Kontrol terhadap vektor penyakit jembrana;
5. Biosekuriti Petugas dan Peternak
6. Jejaring antar stakeholder
7. Pengendalian ternak *carrier*

DAFTAR PUSTAKA

- [1] Pedoman Pengendalian Dan Penanggulangan Penyakit Jembrana, Direktorat Kesehatan Hewan, 2015